Kinesither Rev 2016;16(171):54–62

Traitement des capsulites rétractiles par thérapie manuelle : résultats à 3 ans

Treatment of adhesive capsulitis by manual therapy: 3-year results

Thierry Marc
Claire Morana
Thierry Gaudin
Jacques Teissier

Centre de rééducation spécialisé, 15, avenue Professeur-Grasset, 34090 Montpellier, France

Reçu le 5 août 2015 ; accepté le 28 novembre 2015

RÉSUMÉ
La capsulite rétractile est une affection douloureuse, longue et invalidante. La rééducation est très souvent la base du traitement. L'objectif de ce travail est de décrire avec précision notre protocole et d'évaluer le résultat fonctionnel à distance. Pour ce faire, 25 patients présentant une capsulite ont été traités par une thérapie manuelle suivant le concept CGE, complétée par des exercices d'auto-rééducation, par une information et un accompagnement du patient. Ils étaient revus 2,8 ans en moyenne après la rééducation. Le score de Constant et les amplitudes articulaires étaient utilisés pour évaluer leurs progrès. Le score de Constant initial était de 37,6 ± 17,8 points sur 100 et passait à 83,2 ± 10,6 points à la révision. Nos techniques de thérapie manuelle douces et infra-douloureuses ont permis d'obtenir un résultat fonctionnel très satisfaisant à distance. Parallèlement à son action thérapeutique, l'accompagnement et l'information du kinésithérapeute nous semblent une part fondamentale du traitement.
Niveau de preuve. – 5.
© 2015 Elsevier Masson SAS. Tous droits réservés.

MOTS CLÉS
Capsulite rétractile
Épaule gelée
Mobilisation infra-douloureuse
Rééducation
Thérapie manuelle

KEYWORDS
Adhesive capsulitis
Frozen shoulder
Pain-free mobilisation
Rehabilitation
Manual therapy

SUMMARY
Adhesive capsulitis is an enduring, painful, disabling pathology. Rehabilitation is often the basis of treatment. The present study aims to accurately describe the protocol we implement, and to assess functional outcome. Twenty-five patients with capsulitis were treated by manual therapy according to the "global shoulder" concept, supplemented by self-rehabilitation exercises, information and patient support. They were reviewed at a mean 2.8 years post-rehabilitation. Constant score and range of motion were used to assess progress. Baseline Constant score was 37.6 ± 17.8 out of 100, and 83.2 ± 10.6 at follow-up. The soft and pain-free manual therapy techniques described here resulted in very satisfactory long-term functional results. Alongside the physiotherapy as such, the physiotherapist's support and the information provided are in our opinion fundamental aspects of treatment.
Level of evidence. – *5.*
© 2015 Elsevier Masson SAS. All rights reserved.

Auteur correspondant :
T. Marc,
Centre de rééducation spécialisé, 15, avenue Professeur-Grasset, 34090 Montpellier, France.
Adresse e-mail :
marc.sfre@gmail.com

DOIs des articles originaux :
http://dx.doi.org/10.1016/j.kine.2015.12.010
http://dx.doi.org/10.1016/j.kine.2015.12.013
http://dx.doi.org/10.1016/j.kine.2015.12.008
http://dx.doi.org/10.1016/j.kine.2015.12.009
http://dx.doi.org/10.1016/j.kine.2015.12.016
http://dx.doi.org/10.1016/j.kine.2015.12.011

http://dx.doi.org/10.1016/j.kine.2015.12.012
© 2015 Elsevier Masson SAS. Tous droits réservés.

Note de la rédaction

Cet article fait partie d'un ensemble indissociable, coordonné par Michel Gedda, publié dans ce numéro sous forme d'un dossier nommé « L'épaule dans tous ses états » et composé des articles suivants :

- Gedda M. L'épaule : une articulation complexe et un diagnostic kiné parfois difficile à écrire. . . Kinesither Rev 2016;16(171) ;
- Dufour M. Rafraîchissement de mémoire sur l'anatomo-biomécanique de l'épaule. Kinesither Rev 2016;16(171) ;
- Aswad R, George R. L'épaule : une histoire de souplesse. Kinesither Rev 2016;16(171) ;
- Coste J, Noël É. Examen programmé de l'épaule. Kinesither Rev 2016;16(171) ;
- Delmares É. Rétractions capsulaires d'épaule : mécanismes et propositions de traitement. Kinesither Rev 2016;16(171) ;
- Marc T, Morana C, Gaudin T, Teissier J. Traitement des capsulites rétractiles par thérapie manuelle : résultats à 3 ans. Kinesither Rev 2016;16(171) ;
- Pommerol P. Diagnostic kinésithérapique du syndrome du petit pectoral. Kinesither Rev 2016;16(171).

INTRODUCTION

Le kinésithérapeute est souvent confronté dans sa pratique à la prise en charge de patients présentant une capsulite rétractile. Cette affection a été pour la première fois décrite par Duplay en 1872 [1] qui parlait « d'épaule gelée ». Cette appellation était encore utilisée un siècle plus tard.

En 1934, Codman [2] en refait une description et les Anglo-Saxons utilisent le terme de « *frozen shoulder* ».
En 1945, Neviaser [3] introduit le terme d'« *adhesive capsulitis* ».
En 2009, Bunker [4] propose le terme de « *contracture of the shoulder* » ; puis Lewis en 2015 [5] précise « *frozen shoulder contracture syndrome* ».
Cette affection touche 3 à 6 % de la population, avec un pic de fréquence entre 40 et 60 ans, et les femmes sont plus atteintes que les hommes [6]. L'atteinte est bilatérale dans 20 à 30 % des cas.
Zuckerman et Rokito en 2011 [7] classent les capsulites en deux groupes : les primaires et les secondaires (*Fig. 1*).
Pour Codman [2], le diagnostic se fait sur la base d'une radiographie normale et la présence d'une limitation de la rotation latérale.
Selon Neviaser et Hannafin [8], l'évolution se fait en 4 phases :

- la première se décrit par des douleurs dans le deltoïde et la nuit (jusqu'à 3 mois) ;
- la deuxième présente une aggravation de la douleur avec installation d'une raideur constatable sous anesthésie générale (de 3 à 9 mois) ;
- la troisième correspond à une douleur en fin de mouvement et une raideur importante (de 9 à 15 mois) ;
- et enfin, la quatrième se définit par une diminution des douleurs et de la raideur (de 15 à 24 mois).

Il est souvent annoncé aux patients qu'après une évolution, certes longue (30 mois), la récupération sera complète. Des études à moyen et long termes montrent qu'il n'en est rien.
Hand et al. [9] retrouvent que 20 ans après l'atteinte, 41 % des patients conservent des symptômes légers ou modérés.
Schaffer et al. [10] observent des douleurs modérées et des raideurs chez 50 % des patients 7 ans après l'atteinte.
La rééducation étant la pierre angulaire du traitement, la question se pose de savoir s'il faut effectuer une rééducation forcée et douloureuse, ou si des mobilisations douces infra-

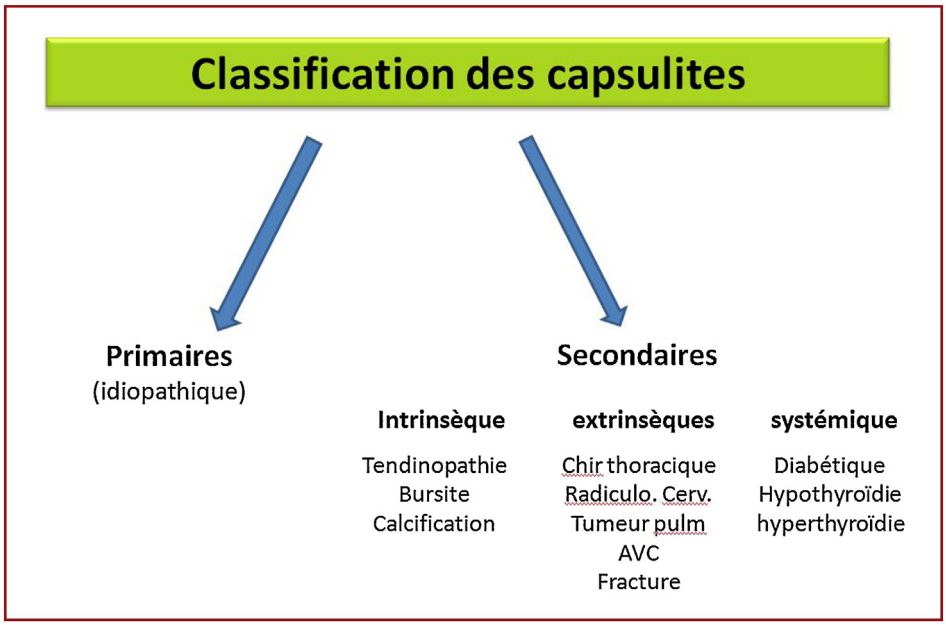

Figure 1. Classification des capsulites d'épaule, reprise de Zuckerman et Rokito [7].

douloureuses permettent d'obtenir une bonne récupération fonctionnelle du patient.

Notre hypothèse est qu'une rééducation douce et en dessous du seuil douloureux permet d'obtenir des résultats fonctionnels satisfaisants.

L'objectif de ce travail était d'évaluer l'efficacité d'un protocole de thérapie manuelle complété par des exercices d'auto-rééducation, et par une information et un accompagnement du patient présentant une capsulite.

MÉTHODE

Patients

Vingt-cinq patients présentant une capsulite ont été volontaires pour participer à l'étude. Il s'agissait de 16 femmes et 9 hommes d'un âge moyen de 58,4 ± 8,6 ans.
Les critères d'inclusion étaient : douleur de l'épaule, perte d'amplitudes dans les 3 plans de l'espace, radiographie normale, absence de chirurgie de l'épaule.
Un bilan initial était réalisé lors de leur première séance de rééducation. Ce bilan était renouvelé lors d'une révision avec un recul moyen de 2,8 ± 1,3 ans (entre 1 et 4 ans) après la fin du traitement. Il était réalisé par un kinésithérapeute expérimenté, et consistait en la réalisation du score de Constant et la mesure d'amplitudes articulaires avec un goniomètre.

Rééducation

L'objectif de la rééducation varie en fonction de la phase à laquelle se trouve le patient. Nous divisons la rééducation en 2 phases : la première correspond aux 2 premiers stades de Neviaser et Hannafin [8] et la seconde aux 2 derniers.
Pendant la première phase douloureuse, le but est de limiter les pertes d'amplitudes tout en restant infra-douloureux. Il faut s'adapter au patient à chaque séance en fonction de son état et parfois il faut savoir perdre quelques degrés. L'idéal est de terminer cette phase avec 100° de flexion et 25 à 30° de rotation latérale.
Lors de la deuxième phase de récupération, la rééducation doit rester infra-douloureuse, les mobilisations ont pour but d'améliorer progressivement l'amplitude articulaire et des exercices de tonification de la coiffe postérieure sont progressivement introduits.

Phase douloureuse d'aggravation

Lors de cette phase, qui peut varier de 1 à 9 mois, nous avons utilisé la méthode « Concept Global d'Épaule » (CGE) de rééducation des capsulites. Le principe est de réaliser des mobilisations passives répétées en restant sous le seuil douloureux, le patient étant assis.
La mobilisation en flexion s'effectue à 20° d'abduction par rapport au plan sagittal. Le kinésithérapeute est en position debout.
La main mobilisatrice est la main homolatérale par rapport à l'épaule traitée ; la main controlatérale est placée sur la partie antéro-supérieure de la tête humérale par l'intermédiaire d'un appui commissural. Cet appui doit être placé à l'extérieur du processus coracoïdien pour être sur la tête humérale, mais très proche de l'interligne articulaire scapulo-huméral. La main doit être en inclinaison ulnaire pour éviter l'appui sur la longue portion du biceps qui est toujours douloureuse. L'objectif de cet appui est d'éviter la translation antéro-supérieure de la tête qui se produit lors de la flexion dans le cas où la capsule postéro-inférieure est rétractée.
En maintenant une pression à direction postéro-inférieure sur la tête humérale, le kinésithérapeute effectue des mouvements de flexion-extension de 20 à 30° en restant sous le seuil douloureux. Des mouvements d'abduction et d'adduction peuvent s'y associer de façon à réaliser des mouvements de circumduction décrivant un cône d'une trentaine de degrés.
La manœuvre de correction du *spin* est ensuite réalisée (*Fig. 2*). Cette manipulation, initialement mise au point pour la récupération des amplitudes d'abduction et de rotation chez les patients présentant une bursite [11], est également utilisée pour récupérer ces amplitudes chez les patients présentant une capsulite. Elle est répétée un plus grand nombre de fois pour tenir compte de la rétraction capsulaire qui limite l'efficacité de la correction.
Le kinésithérapeute enchaîne par des mobilisations en rotation latérale (*Fig. 3*). Le mouvement passif est effectué coude

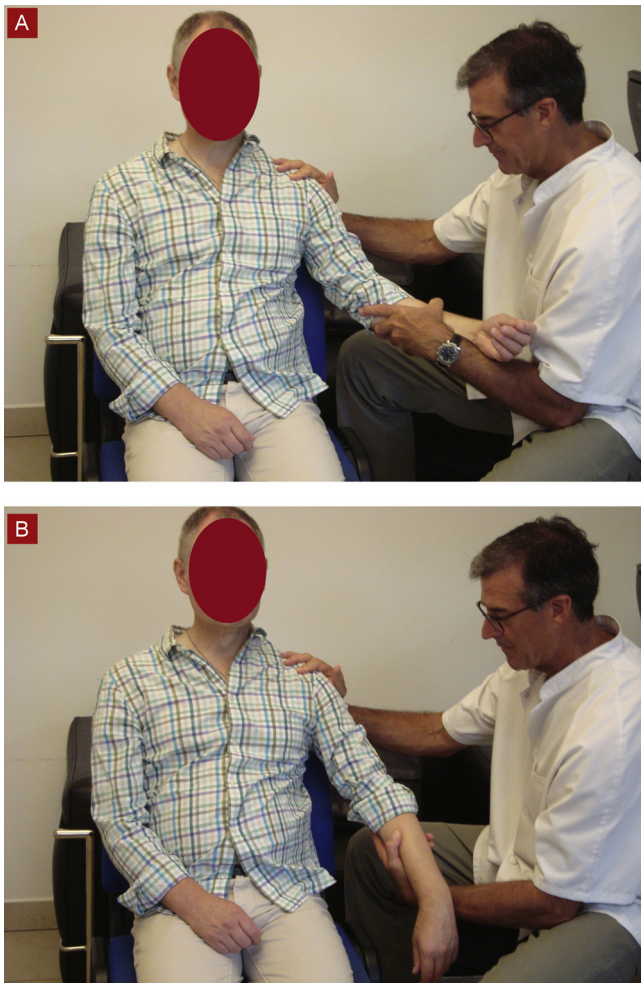

Figure 2. Correction du spin en position de départ (A) et d'arrivée (B).

Figure 3. Travail de la rotation latérale en supination, de la position de départ (A) vers la position d'arrivée (B).

Figure 4. Travail des plans de glissement de l'articulation scapulothoracique en position de départ (A) et d'arrivée (B).

fléchi à 90° en position R1. Il faut associer une supination de l'avant-bras à la rotation latérale de l'épaule de façon à détendre la longue portion du biceps qui, par sa tension au niveau de la tête humérale, est un frein à la rotation latérale.
Un travail de mobilisation de la scapula est ensuite réalisé (*Fig. 4*). Le kinésithérapeute placé latéralement positionne ses pouces face à face dans le creux axillaire, la main controlatérale est alors sur la partie postérieure de l'articulation scapulo-humérale (SH), la main homolatérale est sur la partie antérieure. Les index se rejoignent au niveau de l'articulation acromio-claviculaire (AC).
Le kinésithérapeute effectue alors des mouvements d'élévation–relâchement et de circumduction du moignon de l'épaule. Ses pouces palpent les contractions de protection des muscles adducteurs (grand rond et grand dorsal en arrière, et grand pectoral en avant).
Au cours des mouvements qui atteignent facilement une grande amplitude sans douleur, les muscles doivent être relâchés, la scapulothoracique (ST) étant épargnée par le phénomène physiopathologique.
Le mouvement est réalisé une vingtaine de fois. La direction de la circumduction est anti-horaire pour une épaule droite.

Le kinésithérapeute effectue ensuite la manœuvre de dégagement de l'acromion. Il est placé derrière le patient, mains en pronation, pouces sur l'angle inférieur de la scapula, les quatre doigts sur la région AC. Il faut effectuer en actif aidé un mouvement de bascule postérieure de la scapula associé à une rotation latérale et adduction. La consigne donnée au patient est de bomber le torse.
Le mouvement est réalisé 7 fois sans tenir la position d'arrivée, pour éviter que des contractures des muscles postérieurs ne s'installent.
Après la mobilisation passive SH, et la mobilisation passive et active aidée de l'articulation ST, une élévation de la main est réalisée dans une tentative d'intégration fonctionnelle des deux articulations. Ce mouvement est parasité car le patient déclenche des douleurs parfois très vives quand il utilise sa main. Il faut rechercher une élévation de la main en couplant les articulations SH et ST. La flexion d'épaule doit être proportionnelle à l'extension du coude. Le membre supérieur est tenu par la main homolatérale par une prise circulaire au niveau du poignet. La main controlatérale est placée dans le creux axillaire pour faciliter le mouvement de bascule latérale de la scapula. Il faut être extrêmement vigilant au

déclenchement d'une douleur. En effet, dès que celle-ci apparaît, le patient contracte brusquement les abaisseurs de la scapula mono-articulaire (petit pectoral) et polyarticulaires (grand pectoral et grand dorsal). La descente brusque de la scapula entraîne une compression des structures sous-acromiales et aggrave la douleur. Le patient renforce alors le schéma de protection qui assimile élévation de la main avec déclenchement des douleurs. Il faut donc toujours s'arrêter sous le seuil douloureux.
Lors de ces séances, nous appliquions de la chaleur humide et des courants excito-moteurs pour fibres lentes sur les muscles supra-épineux et infra-épineux. Certains patients, tolérant mal la stimulation, en étaient exemptés.

Phase de récupération

Progressivement, le patient décrit une diminution des douleurs qui ne sont plus permanentes. Elles surviennent alors sur certains mouvements. C'est le signe du changement de phase. Les mobilisations sont alors réalisées sur le même principe, mais en cherchant progressivement à augmenter l'amplitude des différents secteurs articulaires à l'exception du mouvement « main-dos ». Si nécessaire la rotation médiale est travaillée bras le long du corps, ce qui évite d'associer de l'extension et de l'adduction. L'association des 3 mouvements est en effet délétère pour la partie antéro-supérieure de la coiffe : l'intervalle des rotateurs. Les douleurs qui peuvent apparaître lors de mobilisations un peu trop agressives sont alors des douleurs de l'espace sous-acromial (compression de la bourse) : le patient les distingue en général des douleurs articulaires de la phase précédente. Ces douleurs peuvent se produire lors des différentes activités de la vie, car l'articulation gagne progressivement en mobilité alors que la capacité de centrage de la coiffe est insuffisante. Il faut donc progressivement mettre en place des exercices de tonification des rotateurs latéraux en position RL1. Ce travail doit toujours être infra-douloureux. Il est réalisé avec des résistances élastiques sur un très petit secteur angulaire (de 5 à 10°) pour ne pas être délétère pour la structure du supra-épineux qui supporte mal les rotations. Nous utilisons pour cela des bandes dont l'élasticité est limitée (Orthobands). Le patient commence par effectuer 3 séries de 10 contractions tenues 5 secondes. Il ne faut pas tolérer de douleurs lors des séances ou après les séances ; cela oblige à interrompre la tonification et à reprendre pendant quelques temps le travail en électrostimulation. Lorsqu'il est bien toléré, le travail actif est réalisé à domicile et le nombre de séries est augmenté progressivement jusqu'à 10 séries.
L'auto-rééducation, lorsqu'elle est prescrite, est adaptée au niveau d'irritabilité du patient. Pour sa prescription, nous

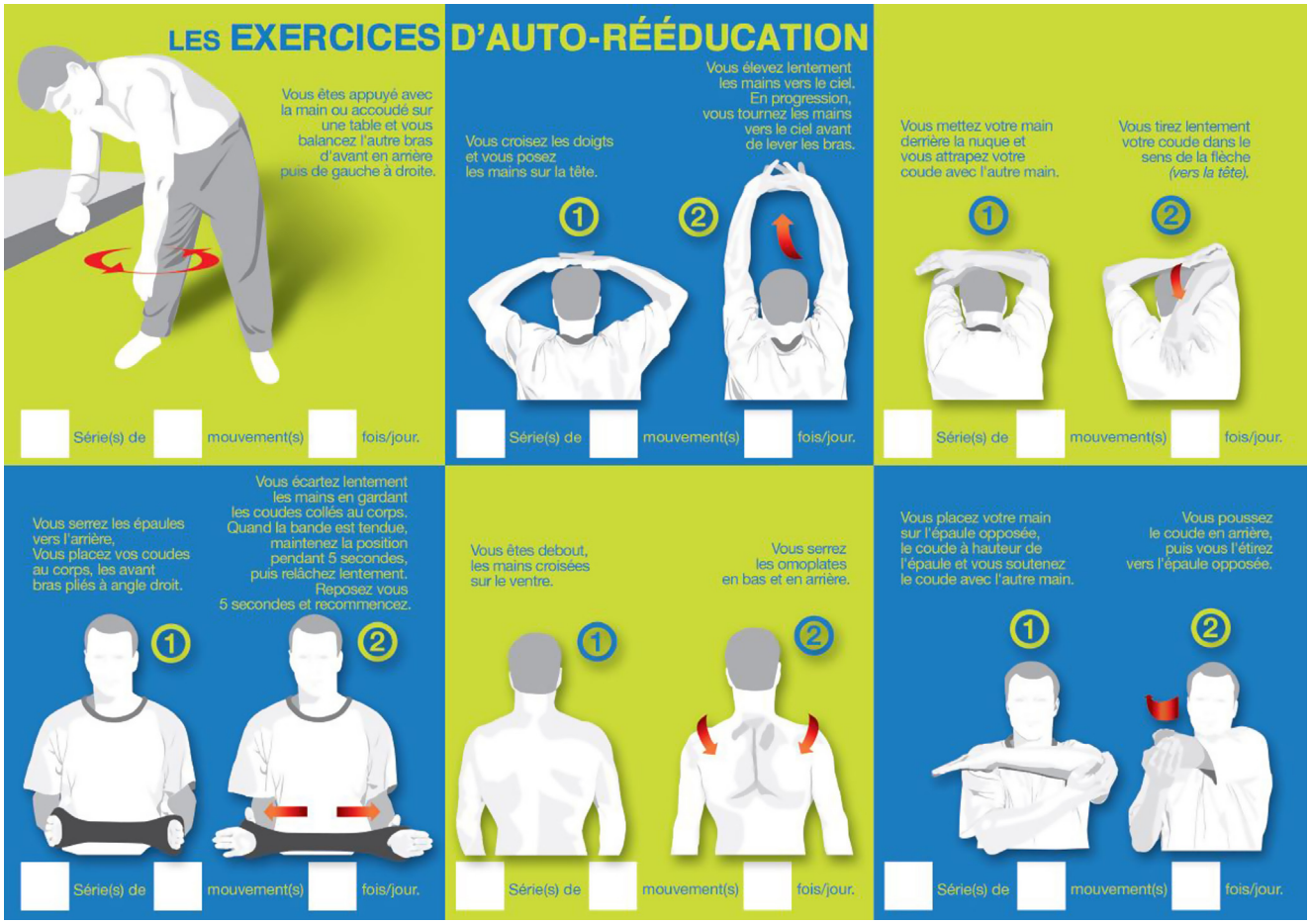

Figure 5. Plaquette d'exercices d'auto-rééducation de la SFRE.

utilisons la plaquette d'auto-rééducation de la SFRE (*Fig. 5*). Les auto-étirements peuvent être effectués dans des conditions bien précises. L'adduction horizontale est effectuée quand le patient a une amplitude SH en adduction de 110° ; elle ne doit jamais déclencher de douleur dans la partie antérieure de l'épaule. En ce qui concerne le travail de l'élévation auto-passive mains jointes et doigts croisés, l'amplitude de flexion de l'épaule doit être de 120°. Cet exercice est débuté mains en supination, puis se fait mains en pronation.
La reprise des activités est encouragée mais contrôlée. Elle doit être très progressive car tout le complexe de l'épaule a été déconditionné pendant des mois. Les défauts de mobilité de l'épaule ont très souvent un retentissement sur le rachis cervical du fait de l'hyperactivité compensatrice du trapèze supérieur et de la malposition de la scapula.

Il est donc très fréquent qu'il soit nécessaire d'associer des séances de rééducation du rachis cervical.

Information et accompagnement du patient

Cette composante du traitement est essentielle dans une maladie longue, invalidante et particulièrement douloureuse pour le patient.
Nous avons recueilli quelques verbatim auprès des patients : « *Ne pas savoir quand cela va s'arrêter, la durée est insupportable* », « *On s'habitue, je me suis résigné sans jamais accepter* », « *Handicap douloureux qu'on n'accepte pas et qui fait peur* », « *Sans arrêt j'avais des douleurs dans l'épaule, comme quand on se cogne le nerf du coude sur une chaise* ». Ces phrases en disent long sur la souffrance du patient au cours de l'évolution.
De plus, il se pose des questions : « *Qu'est-ce que c'est une capsulite ?* », « *Est-ce que je récupérerai complètement ?* », « *Pourquoi moi ?* », « *Quels sont les traitements efficaces ?* », « *N'existe-t-il pas des traitements plus rapides ?* ».
Il est seul car son entourage ne comprend pas. Les examens complémentaires sont normaux (exception faite de l'arthrographie où l'on met parfois en évidence la diminution de volume de la capsule), il n'y a pas de traumatisme. La discordance entre le peu de gravité de cette affection pour le corps médical et le handicap et les douleurs ressenties par le patient majorent la souffrance.
Il faut donc décrire l'histoire naturelle, expliquer l'efficacité et surtout la non-efficacité des différents types de traitement, l'évolution descendante rectiligne lors des deux premières phases, la récupération en vague avec des petites périodes où l'on observe une recrudescence des douleurs, les objectifs de la rééducation, les risques de séquelles et les possibilités de récupération complète.

RÉSULTATS

De façon à évaluer le résultat moyen au terme de ce protocole de rééducation, les 25 patients ont été revus avec un recul moyen de 2,8 ± 1,3 ans. Le score de Constant à la révision était de 83,2 ± 10,6 points sur 100, pour un score de Constant initial de 37,6 ± 17,8 points. Le gain était donc de 45,6 points, amélioration significative à $p = 0{,}000012$ (test de Wilcoxon pour échantillons appariés). Le score de Constant pondéré

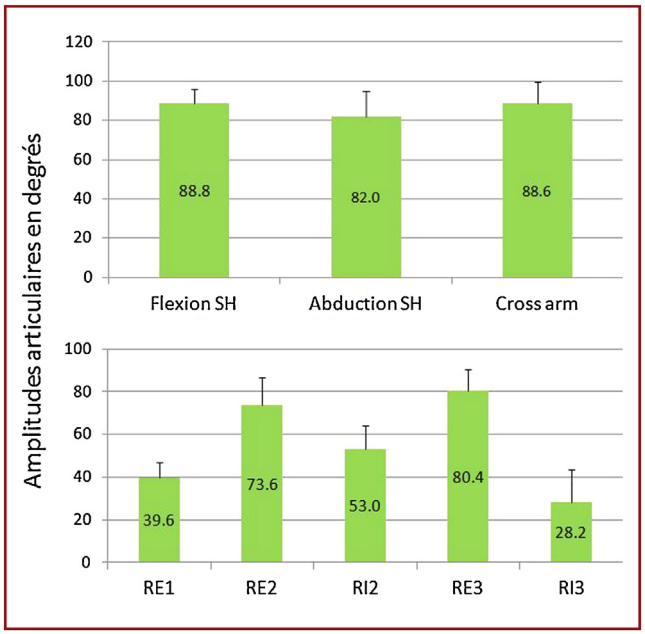

Figure 6. Amplitudes articulaires scapulo-humérales à la révision (2,8 ans post-traitement).

passait de 47,3 ± 23,2 % à 107,5 ± 18,1 %, avec seulement 6 patients ayant un score inférieur à 100 %. Le détail du score de Constant à la révision révélait un score de douleur à 13,5 ± 2 points sur 15 points et un score des activités quotidiennes à 18,3 ± 2,6 points sur 20 points.
Les amplitudes moyennes à la révision sont présentées sur la *Fig. 6*. Le nombre de patients présentant une amplitude inférieure à 85° était de 3 pour la flexion SH, et de 8 pour l'abduction SH. Vingt-quatre patients se disaient satisfaits de la prise en charge, un seul « plus ou moins satisfait ».

DISCUSSION

À l'issue de ce travail, nous constatons que les caractéristiques de notre population correspondent aux données épidémiologiques, puisque nous avons une majorité de femmes et que l'âge moyen est de 58 ans.
La première question qui se pose concerne l'utilité de la rééducation. Les études de Hand et al. [9] qui retrouvent 20 ans après l'atteinte que 41 % des patients conservent des symptômes légers ou modérés, et de Schaffer et al. [10] qui observent des douleurs modérées et des raideurs chez 50 % des patients 7 ans après l'atteinte, semblent justifier notre prise en charge. En effet, 13 patients ne présentaient plus aucune douleur et 15 aucune gêne fonctionnelle entre 1 et 4 ans après le traitement. Le score de Constant pondéré qui était de 107,5 % à la révision montre que les patients traités avec ce protocole sont au-dessus de la norme en fonction de leur âge et sexe. La *Fig. 7* montre les résultats obtenus chez une patiente en début et fin de rééducation.
En ce qui concerne le protocole de rééducation, il correspond à ce que recommandent Jain et Sharma [12] dans leur revue de littérature réalisée en 2014, sur l'efficacité des différentes interventions thérapeutiques dans la prise en charge des

Figure 7. Résultats obtenus chez une patiente présentant une capsulite de l'épaule droite, pour les mouvements d'abduction et de rotation latérale évalués dans le score de Constant, avant (A et B) et après (C et D) rééducation.

capsulites. Cet article indique que les exercices et la mobilisation de l'épaule sont fortement recommandés pour l'amélioration de la douleur, des amplitudes articulaires et de la fonction en phases 2 et 3, que l'injection de corticoïdes peut être utilisée en phase 1, l'électrothérapie et les mouvements passifs continus peuvent être utilisés pour réduire la douleur, la chaleur pour diminuer la douleur et améliorer les amplitudes. Les ultrasons et la thérapie au laser ne sont pas recommandés.
Nous utilisons les mobilisations passives qui s'intensifient en fonction de la phase d'évolution et du niveau d'irritabilité du patient, la chaleur que les patients préfèrent au froid, les courants excito-moteurs sur la coiffe des rotateurs et les exercices d'auto-rééducation dès que les douleurs le permettent. Notre mobilisation passive est basée sur les manœuvres de thérapie manuelle décrites dans la méthode CGE [11,13]. Le but de ces mobilisations est de corriger les défauts de cinématique de l'articulation SH.
Les gains lors de la première séance sont importants : +22° en flexion et +26° en abduction sur des patients présentant des bursites et tendinopathies [13]. Bien que nous n'ayons pas démontré leur efficacité en une séance sur cette pathologie, la rétraction capsulaire limitant la récupération, nous pensons qu'il est intéressant de conserver la même technique de thérapie manuelle sur cette pathologie.
Dans leur revue de littérature de 2014, Page et al. [14] se sont intéressés aux effets de la thérapie manuelle et des exercices dans le traitement des capsulites, concluant qu'aucune étude n'a comparé ces interventions au placebo ou à l'absence d'intervention, et qu'elles sont moins efficaces à court terme qu'une injection de corticoïdes ou que la prise d'anti-inflammatoires. Néanmoins, notre expérience montre que l'appui sur la tête humérale lors de la mobilisation rend celle-ci moins douloureuse pour le patient.
L'étude de Ide et Takagi [15] met en évidence une bursite sous-acromiale dans 100 % des capsulites post-traumatiques et dans 94 % des non-traumatiques. Il est donc essentiel d'utiliser des techniques de mobilisation qui exercent un appui sur la tête humérale de façon à diminuer la compression de la bourse. La rotation latérale est fondamentale pour la récupération de l'abduction [16]. Dans notre approche thérapeutique, c'est la manœuvre de correction du spin qui permet de gagner l'abduction et la rotation latérale. Le fait que nos patients terminent en général la phase douloureuse avec 25 à 30° de rotation latérale nous semble lié à l'utilisation, dès le début de la prise en charge, de la manœuvre de correction du spin, bien que l'effet lors d'une séance ne soit pas mesurable dans cette pathologie. Les mesures d'amplitudes à la révision montrent qu'il faut particulièrement insister sur le travail de la rotation latérale et de l'abduction, car ce sont les résultats d'amplitude en abduction qui restent un peu limités (82 ± 13,1°, *Fig. 6*).
Les recommandations du JOSPT en 2013 [17] indiquent que le traitement le plus efficace associe mobilisation de l'épaule et exercices d'étirement à l'injection de corticostéroïdes dans le but de diminuer la douleur et d'améliorer la fonction à court terme (4–6 semaines) ; certains de nos patients ont été infiltrés. Les résultats nous semblent très variables d'un patient à un autre. Il est également recommandé d'éduquer le patient sur 3 points : la description de l'évolution naturelle de la pathologie, la modification de leur activité vers des mouvements fonctionnels sans douleur et l'adaptation de l'intensité de l'étirement au niveau actuel d'irritation du patient. Cette éducation nous semble fondamentale. Par contre, nous ne réalisons pas de travail en groupe comme le préconisent Russel et al. [18] qui ont comparé 3 types d'interventions sur 3 groupes de patients présentant une capsulite de l'épaule : un groupe

réalisant des exercices à domicile, un groupe bénéficiant en plus d'exercices en groupe, et un groupe bénéficiant de mobilisations avec un kinésithérapeute spécialisé de l'épaule. Les évaluations (amplitudes articulaires, score de Oxford, score de Constant, etc.) à 6 semaines, 6 mois et 1 an montrent une efficacité supérieure des exercices en groupe, puis des mobilisations, par rapport aux exercices à domicile, en particulier pour le score de Constant qui passait de 37 à 88 points (+47), de 40 à 78 points (+38) et de 42 à 72 points (+30), pour les 3 groupes respectivement. Cette approche nous semble intéressante, surtout quand le patient devient moins douloureux. Il faut toutefois que l'organisation du cabinet et l'emploi du temps des patients permettent de la mettre en place dans le cadre d'un traitement ambulatoire.
Alors que dans notre protocole nous restons toujours en dessous du seuil douloureux, il est licite de se demander si avec des mobilisations plus forcées, la récupération ne serait pas meilleure ou plus rapide. Diercks et Stevens [19] ont comparé l'intérêt d'une rééducation intensive avec étirements à celui d'une auto-rééducation infra-douloureuse avec éducation du patient. L'évolution du score de Constant sur 24 mois était toujours supérieure pour le groupe en auto-rééducation, les 2 groupes ayant un score initial identique (30/100 points). À 24 mois, 89 % des patients en auto-rééducation avait un score de Constant supérieur à 80 points, contre seulement 63 % pour le groupe en rééducation intensive. Vermeulen et al. [20] observent une faible différence de résultats entre les patients sur lesquels la technique de mobilisation utilisée était douce (toujours infra-douloureuse) ou forcée, tous étant améliorés.

D'après notre expérience, les techniques de thérapie manuelle douces et infra-douloureuses sont à privilégier, le patient ayant déjà des douleurs souvent intolérables dans la vie quotidienne, il n'est pas utile d'en rajouter lors du traitement.

Les forces appliquées lors de la mobilisation doivent être adaptées au stade d'évolution. Lors des deux premiers stades de Neviaser et Hannafin [8], il se produit un véritable dérèglement tissulaire. Bunker et al. [21] mettent en évidence dans la matrice extracellulaire une absence de *matrix metallo-proteinases* (MMP14) et une augmentation des *tissue inhibitor of the matrix metallo-proteinases* (TIMP). Ces métalloprotéinases ont pour fonction de dégrader le collagène au fur et à mesure que de nouvelles fibres sont fabriquées de façon à assurer le renouvellement capsulaire et ligamentaire. Dans le cas de la capsulite, l'absence de ces enzymes conduit à une augmentation de la quantité de fibres de collagène, d'autant plus que leurs inhibiteurs, les TIMP, qui sont destinés à contrôler l'activité des MMP14, sont en augmentation. Hutchinson et al. [22] utilisent les TIMP (Marimastat) dans le traitement du cancer gastrique. Quatre mois après le début du traitement, 50 % des patients ont des épaules raides et 25 % des Dupuytren. Cela témoigne bien d'un dérèglement biochimique.

Réaliser des manœuvres forcées à ce stade ne changera rien, si ce n'est d'aggraver les douleurs des patients.

D'après Bunker et Anthony [23], le mécanisme tissulaire est aggravé par le fait que ces fibroblastes qui fabriquent le collagène capsulaire sont augmentés en nombre, et que certains se transforment en myofibroblastes qui ont la capacité rétractile. Hand et al. [9] retrouvent une quantité anormalement abondante de collagène de type 3, et de cellules inflammatoires dans la synoviale et autour des vaisseaux. D'autres anomalies histologiques sont constatées : présence de mastocytes, de lymphocytes T et B et de macrophages [9], et augmentation des faisceaux de fibres de collagène [24]. On comprend à la lumière de ces travaux que, lors de la première phase, la kinésithérapie soit peu efficace sur ces mécanismes. L'objectif est d'éviter l'installation d'un cercle vicieux, dans lequel la douleur engendre des contractures de protection des muscles adducteurs pour éviter les mouvements. L'augmentation de tonus de ces muscles qui sont aussi rotateurs médiaux, majore le dysfonctionnement SH. Certains (grand pectoral et grand dorsal) étant polyarticulaires, ils vont avoir un effet de limitation de mobilité de l'articulation ST.
Lors des phases 3 et 4 de Neviaser (phase 2 de notre protocole), il faut appliquer une tension adaptée sur les tissus de façon à provoquer un remodelage tissulaire. Cette tension ne doit pas être excessive car elle augmente alors l'inflammation [25]. La limite pour le dosage est de se situer juste en dessous du seuil douloureux.

CONCLUSION

Face à une pathologie douloureuse, longue et invalidante, le kinésithérapeute doit avoir une stratégie bien définie.
L'information et l'explication au patient sont un temps essentiel du traitement.
Cet accompagnement fait partie intégrante de l'action du kinésithérapeute qui s'organise en 2 phases, ayant des objectifs bien distincts. Bien que ce protocole ne soit pas validé par une étude avec un groupe témoin, il permet à moyen terme une récupération complète pour la majorité des patients.
Une attention particulière doit être portée à la récupération de l'abduction. Il nous semble que les patients ayant les moins bons résultats pourraient être améliorés par une rééducation complémentaire à distance de l'épisode de la capsulite.

Déclaration de liens d'intérêts
Les auteurs déclarent ne pas avoir de liens d'intérêts.

Points à retenir

- La discordance entre le peu de gravité pour le corps médical et le handicap du patient majore la souffrance.
- Il faut informer et accompagner le patient, en lui décrivant sa pathologie et son évolution.
- Le principe est de réaliser des mobilisations passives répétées en restant en dessous du seuil douloureux.
- L'auto-rééducation est adaptée au niveau d'irritabilité du patient.

RÉFÉRENCES

[1] Duplay S. De la périarthrite scapulo-humérale et des raideurs de l'épaule qui en sont la conséquence. Arch Gen Med 1872; 513–42.
[2] Codman EA. Tendinitis of the short rotators in the shoulder: rupture of the supraspinatus tendon and other lesions in or about the subacromial bursa. Boston: Thomas Todd; 1934.
[3] Neviaser JS. Adhesive capsulitis of the shoulder. Study of the pathological findings in periarthritis of the shoulder. J Bone Joint Surg Am 1945;27:211–22.
[4] Bunker T. Time for a new name for frozen shoulder–contracture of the shoulder. Shoulder Elbow 2009;1:4–9.
[5] Lewis J. Frozen shoulder contracture syndrome – Aetiology, diagnosis and management. Man Ther 2015;20:2–9.
[6] Wong PL, Tan HC. A review on frozen shoulder. Singapore Med J 2010;51:694–7.
[7] Zuckerman JD, Rokito A. Frozen shoulder: a consensus definition. J Shoulder Elbow Surg 2011;20:322–5.
[8] Neviaser AS, Hannafin JA. Adhesive capsulitis: a review of current treatment. Am J Sports Med 2010;38:2346–56.
[9] Hand GCR, Athanasou NA, Matthews T, Carr AJ. The pathology of frozen shoulder. J Bone Joint Surg Br 2007;89:928–32.
[10] Shaffer B, Tibone JE, Kerlan RK. Frozen shoulder. A long-term follow-up. J Bone Joint Surg Am 1992;74:738–46.
[11] Marc T, Rifkin D, Gaudin T, Teissier J, Bonnel F. Rééducation d'une épaule douloureuse, faire simple ou compliqué ? Faire compliqué. Rev Rhum Monogr 2010;77:246–52.
[12] Jain TK, Sharma NK. The effectiveness of physiotherapeutic interventions in treatment of frozen shoulder/adhesive capsulitis: a systematic review. J Back Musculoskelet Rehabil 2014;27: 247–73.
[13] Marc T. Prise en charge manuelle des tendinopathies de la coiffe des rotateurs. Kinésithérapie 2004;32–33:54–8.
[14] Page MJ, Green S, Kramer S, Johnston RV, McBain B, Chau M, et al. Manual therapy and exercise for adhesive capsulitis (frozen shoulder). Cochrane Database Syst Rev 2014;8:CD011275.
[15] Ide J, Takagi K. Early and long-term results of arthroscopic treatment for shoulder stiffness. J Shoulder Elbow Surg 2004; 13:174–9.
[16] Mao CY, Jaw WC, Cheng HC. Frozen shoulder: correlation between the response to physical therapy and follow-up shoulder arthrography. Arch Phys Med Rehabil 1997;78:857–9.
[17] Kelley MJ, Shaffer MA, Kuhn JE, Michener LA, Seitz AL, Uhl TL, et al. Shoulder pain and mobility deficits: adhesive capsulitis. J Orthop Sports Phys Ther 2013;43:A1–31.
[18] Russell S, Jariwala A, Conlon R, Selfe J, Richards J, Walton M. A blinded, randomized, controlled trial assessing conservative management strategies for frozen shoulder. J Shoulder Elbow Surg 2014;23:500–7.
[19] Diercks RL, Stevens M. Gentle thawing of the frozen shoulder: a prospective study of supervised neglect versus intensive physical therapy in seventy-seven patients with frozen shoulder syndrome followed up for two years. J Shoulder Elbow Surg 2004;13: 499–502.
[20] Vermeulen HM, Rozing PM, Obermann WR, le Cessie S, Vliet Vlieland TP. Comparison of high-grade and low-grade mobilization techniques in the management of adhesive capsulitis of the shoulder: randomized controlled trial. Phys Ther 2006;86: 355–68.
[21] Bunker TD, Reilly J, Baird KS, Hamblen DL. Expression of growth factors, cytokines and matrix metalloproteinases in frozen shoulder. J Bone Joint Surg Br 2000;82:768–73.
[22] Hutchinson JW, Tierney GM, Parsons SL, Davis TR. Dupuytren's disease and frozen shoulder induced by treatment with a matrix metalloproteinase inhibitor. J Bone Joint Surg Br 1998; 80:907–8.
[23] Bunker TD, Anthony PP. The pathology of frozen shoulder. A Dupuytren-like disease. J Bone Joint Surg Br 1995;77:677–83.
[24] Kilian O, Kriegsmann J, Berghäuser K, Stahl JP, Horas U, Heerdegen R. Die frozen shoulder. Der Chirurg 2001;72:1303–8.
[25] Donatelli R, Ruivo RM, Thurner M, Ibrahim MI. New concepts in restoring shoulder elevation in a stiff and painful shoulder patient. Phys Ther Sport 2014;15:3–14.